

以后颈部酸痛为首发症状的青年心肌梗死患者1例

刘洪 杨静

【摘要】 本文报道1例青年男性患者,临床症状不典型,以后颈部酸痛为首发症状,1月后就诊心电图及心肌梗死标志物结果提示急性心肌梗死,给予罪犯血管植入支架后病情缓解。以不典型症状为首表现的心肌梗死易被误诊或延误治疗。

【关键词】 青年; 后颈部酸痛; 急性心肌梗死; 心电图

【中图分类号】 R542.2+2 R540.4+1 **【文献标识码】** A **【文章编号】** 1005-0272(2026)01-0066-02

【引用格式】 刘洪, 杨静. 以后颈部酸痛为首发症状的青年心肌梗死患者1例[J]. 临床心电学杂志, 2026, 35(1): 66-67.

患者男性,33岁,入院前1月,饮酒后出现后颈部酸痛不适,持续3~4小时后可逐渐缓解,伴活动后胸部不适(具体性质描述不清),无胸闷、胸痛及心前区压榨感等症状,后上述症状于饮酒及劳累后反复发作,为进一步诊治来我院体检中心就诊。否认高血压、糖尿病、冠心病等病史,有吸烟史10余年(吸烟量:20支/天)。入院血压:145/103 mmHg。心电图(图1)示:窦性心律, V₁~V₄导联异常Q波伴ST段弓背抬高, I、aVL、V₁~V₆导联T波浅倒或正负双向。心梗三项:肌钙蛋白-I定量(Troponin)0.24 ng/ml(正常值0~0.1 ng/ml),肌酸激酶同工酶(CK-MB)和肌红蛋白定量(Myoglobin)正常。完善冠脉造影(Coronary angiography, CAG)+经皮冠状动脉介入治疗(Percutaneous coronary intervention, PCI)(图2):右冠

优势型,左主干末端至前降支开口狭窄约20%~30%,前降支(LAD)中段次全闭塞,狭窄约90%~99%,前向血流TIMI 1级;回旋支近端可见少许斑块浸润,前向血流TIMI 3级;右冠开口正常,右冠近段未见明显斑块浸润及狭窄,中段节段性狭窄约50%~60%,远段局限性狭窄约50%~60%,前向血流TIMI 3级,并可见向前降支远段侧支,予前降支中段植入支架一枚。

讨论 急性心肌梗死(Acute myocardial infarction, AMI)的典型症状表现为持续性胸骨后压榨样疼痛或心前区疼痛,休息或舌下含服硝酸甘油后上述症状不缓解。不典型症状可表现为多种,疼痛部位不典型,有消化不良、呕吐、头晕、疲劳、牙痛、咽喉不适、剑突下疼痛、下颌疼痛、腹痛^[1-3]和间歇性

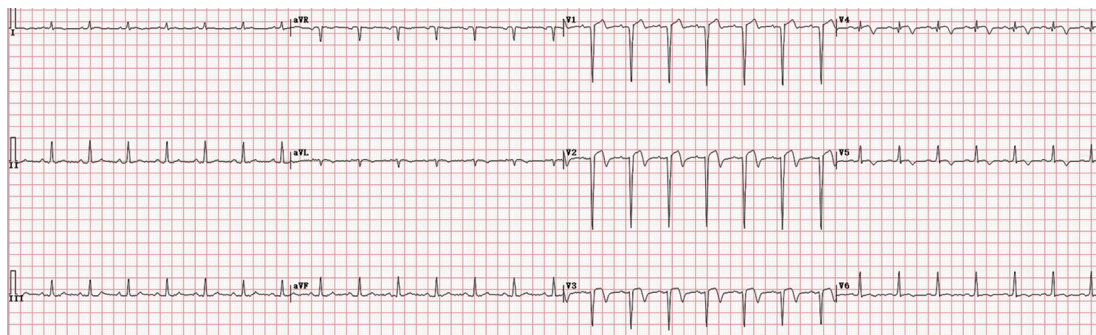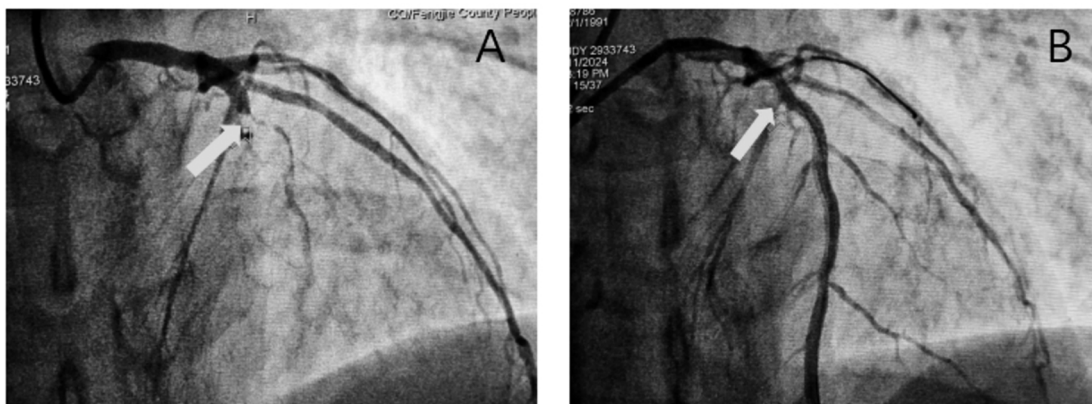


图1 患者入院时心电图(说明见正文)

作者单位:404600 重庆,重庆三峡医药高等专科学校附属奉节医院心电图诊断科

作者简介:刘洪,主要从事远程(动态)心电图的相关研究。

通信作者:刘洪, E-mail:583457449@qq.com



A. 前降支病变情况(箭头所示); B. 经皮冠脉介入治疗术后前降支造影图

图2 患者的冠状动脉造影图

跛行^[3]等, 易被误诊和漏诊。

冠心病的发病年龄越来越年轻化, 临床收治的 35 岁以下 AMI 患者的数量逐年增长^[4]。心脏产生疼痛和感觉过敏区的脊髓节段多为颈 8-胸 5, 故心绞痛多发生于颈 8-胸 5 感觉神经所支配的体表区^[5]。本例患者心电图及心肌梗死标志物结果提示急性心肌梗死, 给予罪犯血管植入支架后治疗效果良好, 推测其心肌梗死表现为后颈部酸痛机制: ①可能是心绞痛发作时出现牵涉性痛所致; ②心脏冠状动脉和主动脉神经丛是由交感神经干的颈 2 和胸 5 节段发出的交感神经纤维及迷走神经的一些分支联合组成^[6], 考虑心肌缺血、缺氧时刺激相关神经纤维引发的心绞痛症状并出现后颈部感觉异常。本病例为青年患者, 易被误诊为颈部扭伤、“低头族”所致的颈部疲劳、颈椎病等, 为了避免错过最佳治疗时机, 及时进行心电图检查是明确诊断的必要手段。

参考文献

- [1] 李秀, 李红武. 以左下颌疼痛为主要表现的冠心病心绞痛二例 [J]. 中华心血管病杂志, 1994, 22(1): 42.
- [2] DEVON H A, MIRZAEI S, ZÈGRE-HEMSEY J. Typical and atypical symptoms of acute coronary syndrome: time to retire the terms? [J]. J Am Heart Assoc, 2020, 9(7): e015539.
- [3] 刘欣, 高鹏, 韩文博, 等. 以间歇性跛行为表现的冠心病心绞痛 1 例 [J]. 中华心血管病杂志, 2024, 52(10): 1214-1216.
- [4] 刘欣, 罗瑛. 35 岁以下急性心肌梗死危险因素的研究进展 [J]. 中南大学学报(医学版), 2020, 45(7): 856-861.
- [5] 李莉, 盖全武, 田杨, 等. 不典型首发症状的急性心肌梗死临床类型及发生机制探析 [J]. 现代中西医结合杂志, 2005, 14(11): 1524-1525.
- [6] 陈建胜, 汤运科, 刘淑平. 以颈部酸痛为首发表现的冠心病心绞痛误诊一例 [J]. 华北国防医药, 2010, 22(4): 304.

(收稿日期: 2024-12-03)

作者·读者·编者

著作权使用声明

本刊已许可中国知网以数字化方式复制、汇编、发行、信息网络传播本刊全文。本刊所要支付的稿酬(含中国知网著作权使用费), 均已从收取的费用中扣减, 本刊不再另行支付费用。所有署名作者向本刊提交文章发表之行为视为同意上述声明。如有异议, 请在投稿时说明, 本刊将按作者说明处理。